José Boix-Ochoa.
El procediment de Boix-Ochoa

L'epònim

Procediment de Boix-Ochoa. Procediment quirúrgic la finalitat del qual és restablir les relacions anatòmiques i les característiques fisiològiques del mecanisme de l'esfínter esofàgic inferior. Per aconseguir-ho cal recuperar la longitud del segment intraabdominal de l'esòfag, reparar l'hiatus esofàgic eixamplat, ancorar l'esòfag als seus marges i reconstruir l'angle de His. El pas final consisteix en obrir o desembolicar el fundus gàstric (com obrint un paraigües) mitjançant la inserció de sutures entre el fundus i el diafragma[1]. Es coneix també com tècnica de Boix-Ochoa o plàstia de Boix-Ochoa.

José Boix-Ochoa, l'home

José Boix-Ochoa (Figura 1) nasqué a València el 9 de setembre de 1936. La seva vida professional ha estat meteòrica en molts aspectes, la qual cosa li ha permès assolir càrrecs i reconeixements des d'una edat molt precoç. Fill de pediatre, es llicencià en Medicina a la Universitat de València i, gràcies a ser un dels millors de la seva promoció de milícies universitàries, va aprofitar el servei militar per començar a formar-se en cirurgia a l'Hospital Militar de València. Home inquiet, va marxar l'any 1960 a Alemanya per especialitzar-se en cirurgia pediàtrica a Bremen sota el mestratge del professor F. Rehbein, amb qui va quedar-se fins l'any 1965. Va tornar a Espanya per ser nomenat cap del Servei de Cirurgia Pediàtrica de l'actual Hospital Materno-Infantil Vall d'Hebron. Aconseguia arribar a dirigir aquest important servei amb només 29 anys. Avui, Boix-Ochoa segueix essent el cap de l'ara anomenat Departament de Cirurgia Pediàtrica. És difícil trobar exemples al nostre àmbit de metges que hagin dirigit el mateix departament durant un període de temps tan dilatat.



Figura 1. El doctor José Boix-Ochoa.

En aquests més de quaranta anys a Barcelona, Boix-Ochoa ha realitzat una important activitat assistencial, docent i de recerca. Dins de la primera cal destacar l'organització del departament per adaptar-se a les necessitats dels canvis que ha experimentat la medicina en les darreres dècades. Per exemple, l'any 2000 es realitzaven prop de 4.500 intervencions anuals i l'any 1986 es duia a terme el primer trasplantament de fetge en un nen. Dins de l'aspecte docent, Boix-Ochoa és professor de cirurgia pediàtrica de la Universitat Autònoma de Barcelona i director de cursos de doctorat sobre l'especialitat. Dins de l'àrea de recerca, ha treballat en la resposta metabòlica del nadó a l'estrès quirúrgic, la terapèutica fetal i el reflux gastroesofàgic. Alguns dels treballs en aquesta última àrea han estat l'origen del seu epònim, motiu d'aquest capítol. És l'autor de prop de 400 articles a revistes naci-

onals i internacionals i ha estat convidat a participar en 70 capítols de llibres.

L'activitat de Boix-Ochoa ha estat reconeguda en múltiples ocasions. Ha estat professor honorari i convidat en més de cinquanta universitats. És membre honorari de nombroses societats internacionals de cirurgia i cirurgia pediàtrica. És membre de l'Acadèmia Nord-americana de Cirurgia Pediàtrica i és membre d'honor de l'Acadèmia Nord-americana de Pediatria. Va ser president de la *Sociedad Española de Cirugía Pediátrica* (1976-1980) i vicepresident de la *Asociación Española de Pediatría* (1976-1980). Ha estat també assessor en temes de cirurgia pediàtrica dels organismes sanitaris internacionals més importants com ara l'Organització Mundial de la Salut, la UNICEF i la Societat Internacional de Ciències Mèdiques (SCIOMS). Com a Director del Programa de Trasplantament Hepàtic Pediàtric, la Generalitat de Catalunya li concedí la medalla Narcís Monturiol. Des de l'any 1983 és Secretari General de la Federació Mundial d'Associacions de Cirurgians Pediàtrics, un important càrrec internacional[2].

La tècnica o procediment de Boix-Ochoa

L'any 1983, Boix-Ochoa, Casasa i Gil-Vernet publicaren *Une chirurgie physiologique pour les anomalies du secteur cardio-hiatal*[3] on descrivien la seva experiència amb una nova tècnica quirúrgica dissenyada per ells. A l'article, els autors revisaven les principals alteracions de la unió cardiohiatal en els nens, com la dilatació cardioesofàgica, l'ectòpia gàstrica o l'hèrnia d'hiatus i assenyalaven les situacions en les que el tractament quirúrgic estava indicat. Val a dir que ja aleshores la seva experiència era important: 1.040 nens afectats, dels quals en varen intervenir 101 (9,7%) segons els criteris de mala evolució clínica a l'any d'edat, sospita radiològica d'esofagitis, hiperacidesa gàstrica i pHmetria esofàgica anormal.

Fins aleshores, la tècnica quirúrgica més emprada era la de Rudolf Nissen[4]. Aquest cirurgià suís nat l'any 1896 propugnava la utilització d'una fundoplicació per tractar les hèrnies d'hiatus. Això implicava la mobilització de l'esòfag inferior i la col·locació i sutura del fundus gàstric al seu voltant (Figura 2). Aquesta intervenció creava una pressió mecànica al seu voltant i disminuïa la possibilitat del reflux. Segons Boix-Ochoa i cols[3], aquest procediment podia ser adequat per a persones ancianes, on la pèrdua de força del diafragma feia necessari crear realment un obstacle mecànic al pas del terç superior de l'estómac a la cavitat toràcica. Però en nens, la intervenció era antifisiològica i innecessària pel fet que el seu creixement i l'enfortiment muscular podien evitar el problema.

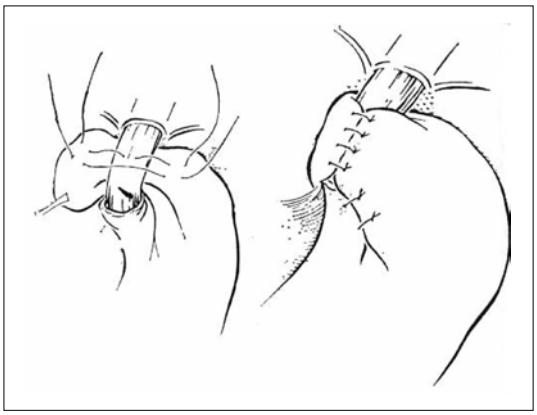

Figura 2. La tècnica de Nissen. Observi's com es realitza la col·locació del fundus gàstric al voltant de l'esòfag per crear un mecanisme valvular.

Boix-Ochoa i cols[3] proposaren aleshores una altra tècnica inspirada en la d'Allison[5] i que es basa en las fases descrites a la Figura 3. En primer lloc, cal alliberar l'esòfag inferior per laparotomia excepte en les situacions en què existeixin adherències toràciques importants per l'esofagitis. A continuació, s'ha de treure l'esòfag del sac herniari, si existeix, i identificar clarament els pilars diafragmàtics. Després, cal fixar l'esòfag a l'hiatus diafragmàtic per permetre que un segment de 6-8 cm es quedi a la cavitat abdominal i suturar els pilars diafragmàtics per darrera de l'esòfag. Una vegada tancada l'obertura excessiva de l'hiatus per on passa l'esòfag, s'ha de realitzar la gastropèxia. Aquesta té dos parts: en la primera, se sutura el fundus gàstric a la cara inferior del diafragma (gastropèxia superior) per reconstruir l'angle de His i, en la segona, s'uneix la curvatura menor a la paret abdominal anterior

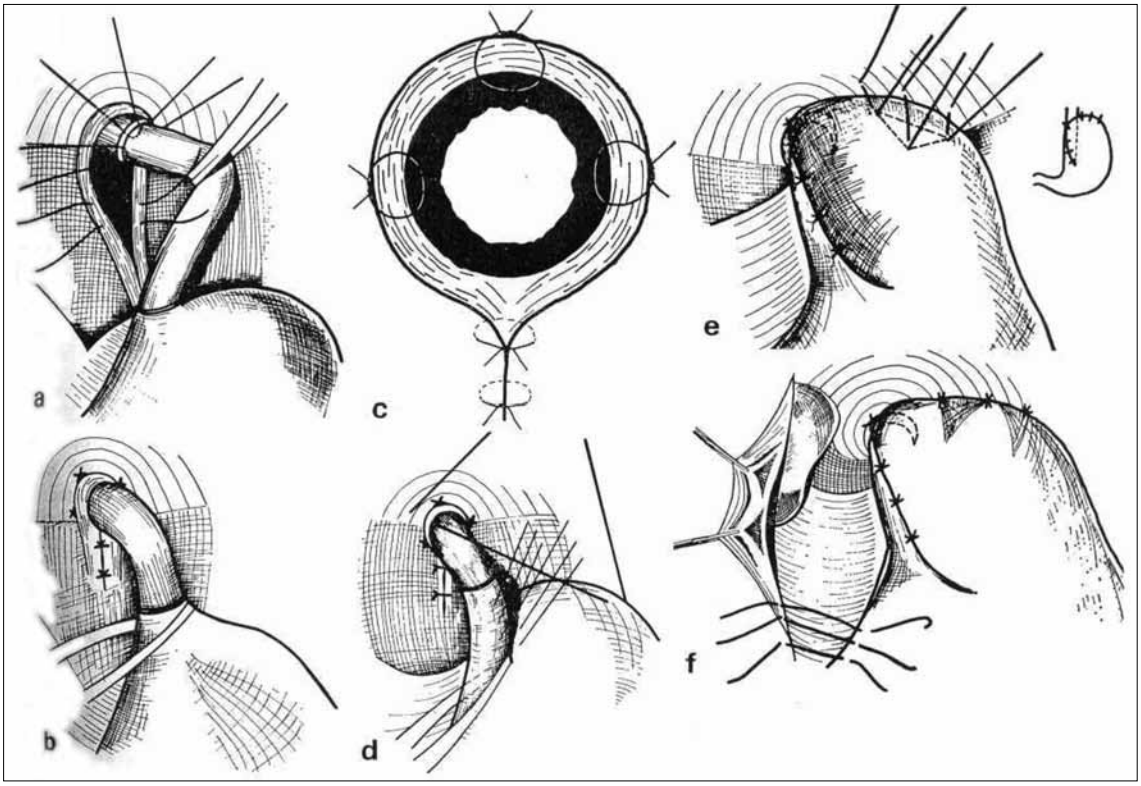

Figura 3. La tècnica de Boix-Ochoa en la seva descripció original[3]. A: Obtenció d'un fragment llarg d'esòfag abdominal. B: Lligadura dels punts de sutura darrera de l'esòfag per tancar els pilars diafragmàtics. C: Secció per mostrar l'absència d'obstacles mecànics després de la fixació de l'esòfag a l'hiatus. D: La tuberositat gàstrica s'uneix a l'esòfag per reconstruir l'angle de His. E: Gastropèxia superior amb sutura del fundus gàstric a la cara inferior del diafragma. F: Gastropèxia anterior. Unió de la curvatura menor a la paret abdominal anterior.

(gastropèxia anterior). El secret de la tècnica és l'obtenció d'un bon segment d'esòfag abdominal ja que si no és així augmenten les probabilitats de reflux. A més, les gastropèxies permeten que el contingut gàstric s'orienti preferentment en sentit distal cap al pílor i disminueixi el pas cap al càrdies. Al descriure la tècnica, els autors explicaren els resultats obtinguts en 101 nens amb hèrnies hiatals i ectòpies gàstriques parcials principalment. Tots els pacients es recuperaren i els autors només tingueren dos exitus, deguts a que la intervenció es realitzà en pacients en situació molt greu; aquesta observació els portà a aconsellar l'aplicació del procediment quirúrgic només quan els pacients es trobessin en bon estat físic. Foren poc freqüents altres complicacions i els propis autors suggeriren com evitar-les.

L'interès de Boix-Ochoa pels problemes derivats de les anomalies cardiohiatals venia de lluny. Uns anys abans havia publicat amb Canals[6] un article en què realitzaven un estudi manomètric de la pressió esofàgica en els nadons. Varen observar que el factor més important en la maduració d'una barrera antireflux eficaç era el temps transcorregut des del naixement i no l'edat gestacional ni el pes en el moment del naixement i destacaren que l'esòfag abdominal era l'element més important per impedir el reflux gastroesofàgic. Aquesta troballa seria un element bàsic a l'hora de dissenyar una intervenció adequada per tractar el reflux en els nadons.

Quin era el mèrit del procediment de Boix-Ochoa sobre la tècnica de Nissen? En paraules del protagonista[7]: *"La nostra filosofia està basada en el fet que, al tractar amb nens, estem tractant pacients amb un esfínter esofàgic inferior alterat per desplaçament que, al contrari dels adults, no es troba greument lesionat. Per aquesta raó, qualsevol operació que recuperi la situació anatòmica i les accions fisiològiques, permetrà el seu*

creixement i evolució, la qual cosa portarà a la recuperació funcional. La tècnica de Nissen nega aquesta possibilitat, al crear una vàlvula enginyosa que substitueix un esfínter esofàgic inferior sa però incompetent. La cirurgia pediàtrica està basada en el fet que el nens no són "adults petits" i en les possibilitats potencials de la recuperació d'un ésser en desenvolupament. Per aquesta raó, la nostra filosofia ha de ser molt diferent. Hem d'intentar la recuperació i la millora de la funció d'un òrgan, o hauríem de substituir-lo".

Quina és la consideració actual del procediment de Boix-Ochoa en el tractament del reflux gastroesofàgic en els nens? Encara que hom ha descrit diverses tècniques per tractar-lo, sembla que segueix ocupant un lloc important junt a la tradicional de Nissen i a la de Thal-Ashcraft. Diversos estudis han mostrat la seva eficàcia en corregir el reflux[8,9] i d'altres han mostrat la seva capacitat limitada per millorar-lo en el cas de nens amb alteracions neurològiques degut a la debilitat de la musculatura diafragmàtica[10]. Aquests resultats suggereixen que el procediment de Boix-Ochoa és preferible al de Nissen en nens normals, mentre que el segon és el d'elecció quan hi ha alteracions neurològiques[11].

Encara que en un futur més o menys llunyà es desenvolupin tècniques que ultrapassin el procediment descrit en el present capítol, sempre es recordarà com un exemple de l'aplicació del coneixement fisiològic a la cirurgia pediàtrica i a l'exquisida cura en fer el menys mal possible per afavorir el desenvolupament del nen. Boix-Ochoa ha contribuït, i encara contribueix, a fer camí en aquesta direcció i segur que els seus múltiples deixebles continuaran la tasca endegada per ell.

Referències bibliogràfiques

1. Boix-Ochoa J, Casasa JM. Gastroesophageal reflux: Boix-Ochoa procedure. A: Spitz L, Coran AG, editors. Pediatric surgery. Londres: Chapman and Hall Medical; 1995. p. 279-85.
2. Boix-Ochoa J. Curriculum vitae. Sense publicar.
3. Boix-Ochoa J, Casasa JM, Gil-Vernet JM. Une chirugie physiologique pour les anomalies du secteur cardio-hiatal. Chir Pédiatr. 1983;24:117-21.
4. Nissen R, Rossetti M. Die Behandlung von Hiatus Hernien und Reflux Esophagitis mit Gastropexie und Fundoplicatio. Stuttgart: Georg Thieme; 1959.
5. Allison PR. Reflux esophagitis, sliding hiatal hernia and the anatomy of repair. Surg Gynecol Obstet. 1951;92:419.
6. Boix-Ochoa J, Canals J. Maturation of the lower *esophagus*. J Ped Surg. 1976;11:749-56.
7. Boix-Ochoa J. The physiologic approach to the management of gastric esophageal reflux. J Ped Surg. 1986;21:1032-9.
8. Bardají C, Salarich JC, Díaz F, Martínez-Bermejo MA, Conde J, Pinyot J, et al. La plastia de Boix-Ochoa reconvierte al enfermo a la normalidad. Estudio pHmétrico de 21 casos. Cir Pediatr. 1994;7:14-6.
9. Vela MJ. Reflujo gastroesofágico en el niño. Resultados con la técnica de Boix Ochoa. Rev Inf Cien. 1997;5:14-9.
10. Subramaniam R, Dickson AP. Long-term outcome of Boix-Ochoa and Nissen fundoplication in normal and neurologically impaired children. J Ped Surg. 2000;35:1214-6.
11. Cohen Z, Fishman S, Yulevich A, Kurtzbart E, Mares AJ. Nissen fundoplication and Boix-Ochoa antireflux procedure: comparison between two surgical techniques in the treatment of gastroesophageal reflux in children. Eur J Pediatr Surg. 1999;9:289-93.