

# Josep Maria Mascaró i Ballester. El siringofibroadenoma eccrí de Mascaró

---

## L'epònim

**Siringofibroadenoma eccrí de Mascaró.** És un tumor infreqüent que consisteix en estructures ductals proliferatives semblants a la part acra de la glàndula sudorípara. La presentació clínica és variable i inespecífica i pot presentar-se com una lesió única o com a pàpules i nòduls múltiples. La seva localització varia i pot trobar-se a la cara, el tronc i les extremitats<sup>1</sup>. També es coneix com tumor de Mascaró<sup>2-4</sup>. Segons Rodríguez-Díaz et al.<sup>5</sup>, comença com un focus de proliferació cel·lular periacrosíringia en els estadis inicials, que s'assembla microscòpicament als nius de l'acantoma simple. Les cèl·lules són una mica més clares que els queratinòcits de l'epidermis que el voregen, a conseqüència de l'acumulació intracel·lular de glucogen. En estadis més avançats de la proliferació es configuren cordons epitelials de poc gruix que, en un estroma fibrovascular ric en mucina, formen bandes anastomosades dins de les quals és possible reconèixer les llums dels conductes amb cutícula eosinòfila.

---

### Josep Maria Mascaró i Ballester, l'home

Josep Maria Mascaró i Ballester (Fig. 1) va néixer a Barcelona el 4 de setembre de 1932 i estudià a la Universitat de Barcelona, on es va llicenciar en Medicina l'any 1955<sup>4</sup> (Fig. 2). L'elecció de la professió semblava predestinada, ja que a la seva família hi havia metges des de feia tres segles, encara que ell ha estat el primer dermatòleg<sup>6</sup>. Va iniciar la seva especialització el mateix any que es va llicenciar, sota el mestratge de Xavier Vilanova i Montiu. L'any 1958 va obtenir una beca del Govern francès que li va permetre ampliar estudis a l'Hôpital Saint-Louis, a París. Anys després va obtenir el títol oficial francès d'especialista en dermatologia (1962) i el de *Maître en sciences médicales* de dermatologia de

la Université de Paris (1963)<sup>7</sup>. Els seus treballs van tenir aviat diversos reconeixements. L'any 1965 obtingué el títol de doctor amb premi extraordinari amb la tesi *Tumores palpebrales de origen piloso* i la Société Française de Dermatologie et Vénérologie li va atorgar el seu primer Premi Nacional anual pel conjunt de la seva recerca. Aquesta tesi també va rebre el Premi Ciutat de Barcelona el mateix any. Durant aquest període a França, Mascaró s'encarregà de la consulta de tumors cutanis a l'Hôpital Saint-Louis (1961-1967) i dirigí el laboratori d'histopatologia de la Càtedra de Dermatologia de Bernard Duperrat<sup>4</sup>. L'any 1962 va ser nomenat responsable de la recerca sobre tumors cutanis de l'Inserm (Institut national de la santé et de la

recherche médicale), càrrec que va ocupar fins el 1969<sup>4,7</sup>.

L'any 1967, però, tornà a Barcelona i s'incorporà a la Càtedra de Dermatologia, que dirigia aleshores Joaquim Piñol i Agudé, des de la mort de Vilanova dos anys abans. Continuà la seva activitat universitària i va obtenir el títol de professor adjunt (1971) i de professor agregat (1972), així com la Càtedra de Dermatologia de la Universitat de València (1972), que va ocupar fins l'any 1977<sup>8</sup>. Allà, va ser vicedegà i cap del Servei de Dermatologia de l'Hospital Clínic (1972-1977). L'any 1978, quan Piñol va traspasar, Mascaró tornà a Barcelona per dirigir la Càtedra de Dermatologia (1978-



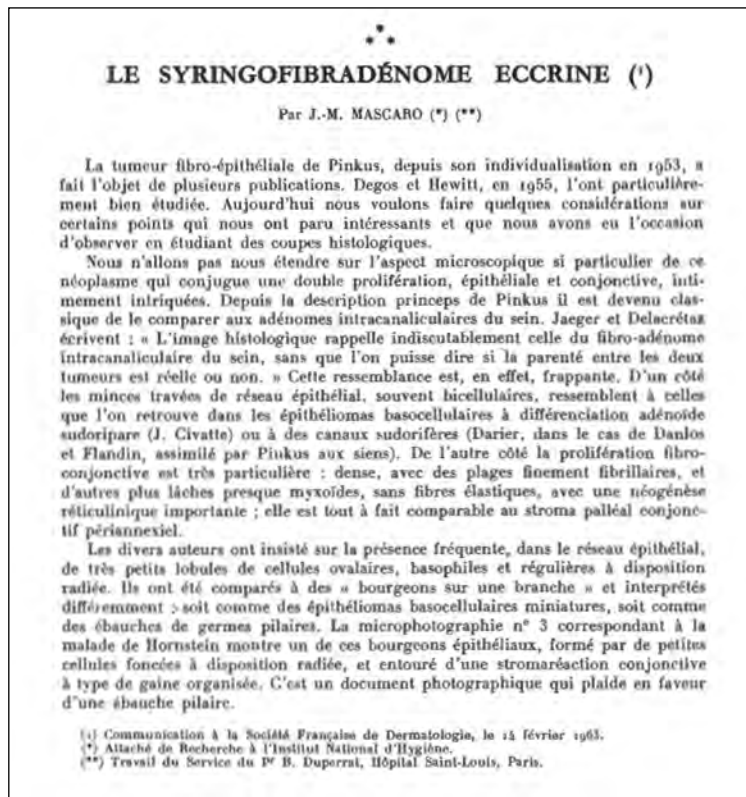
**Figura 1.** Josep Maria Mascaró i Ballester.



**Figura 2.** Josep Maria Mascaró i Ballester a l'orla de la promoció de 1955 de la Facultat de Medicina de la Universitat de Barcelona. (Font: Fons Ramon Guardiola i Ribó)

2002) i el Servei de Dermatologia de l'Hospital Clínic de Barcelona (1978-1997)<sup>9</sup>.

Mascaró ha rebut nombrosos reconeixements. Ha estat president de l'Academia Española de Dermatología y Venereología (1977-1982), de la qual és president d'honor, i secretari general de The International League of Dermatological Societies (1982-1997). És acadèmic numerari de la Reial Acadèmia de Medicina de Catalunya; al seu discurs d'ingrés, llegit el 29 de març de 1998, que portà el títol *La pell dels altres*, va descriure una de les seves principals línies de recerca, les porfíries<sup>9</sup>. Ha estat president de l'European Academy of Dermatology and Venereology (1998-

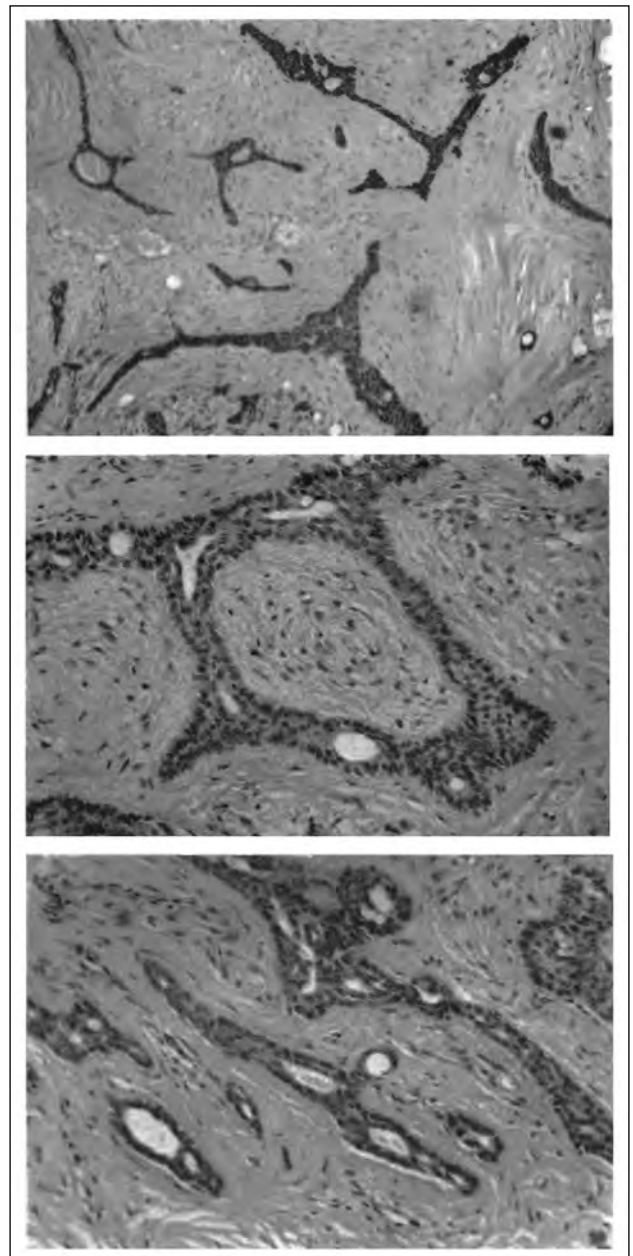


**Figura 3.** Primera pàgina de la publicació original on es descriu per primera vegada el siringofibroadenoma eccrí de Mascaró o tumor de Mascaró<sup>10</sup>.

2000), de la qual va ser nomenat membre honorífic l'any 2016, essent el primer en rebre aquest reconeixement. Ha estat director de les revistes *Actas Dermo-sifiliogràfiques* (1977-1982) i *Medicina Cutànea Ibero-Latino-Americana* (1977-1995)<sup>8</sup>. En jubilar-se, fou nomenat professor emèrit de Dermatologia de la Universitat de Barcelona.

#### **El siringofibroadenoma eccrí de Mascaró**

El 14 de febrer de 1963, Mascaró presentà una comunicació a la Société Française de Dermatologie amb el títol *Considérations sur les tumeurs fibro-épithéliales. Le syringofibradénome eccrine*, que seria



**Figura 4.** Imatges microfotogràfiques de la publicació original de J. M. Mascaró (1963)<sup>10</sup>. Pertanyen al segon pacient descrit i mostren la doble proliferació fibroconjointiva i epitelioglandular. Els elements epitelials mostren una clara diferenciació glandular; això permet el diagnòstic de fibroadenoma sudorípar, batejat amb el nom de siringofibroadenoma eccrí.

publicada el mateix any a la revista *Annales de Dermatologie et de Syphiligraphie* (Fig. 3)<sup>10</sup>. En aquest treball, Mascaró revisava els tumors fibroepiteliais, descrits per Pinkus i revisats per Degos i Hewitt<sup>11</sup>, destacava l'interès de la proliferació doble, epitelial i conjuntiva, i afegia una observació personal sobre alguns d'ells: "Nous avons observé d'autres tumeurs fibro-épithéliales au sens large, organoïdes, bien différenciées, où la prolifération de la lignée épithéliale est entièrement constituée par des conduits sudorifères eccrines, parfaitement reconnaissables, qui son étouffés par l'hyperplasie conjonctive. Elles sont en tout superposables aux fibro-adénomes intracanaliculaires du sein. [...] Là il ne s'agit plus d'une tumeur qui ressemble aux fibro-adénomes intracanaliculaires, c'est un véritable fibro-adénome sudorifère que nous appellerons *siringofibradénome eccrine* dans cet exposé" (Fig. 4). A continuació, Mascaró descrivia dos pacients amb l'afectació citada, que es manifestava clínicament, en el primer d'ells, com "une plaque fixe, érythémateuse, très légèrement saillante, en pente douce, d'une couleur rose discrètement violacée, dont les limites avec la peau avoisinante étaient assez nettes et qui, au toucher, donnait l'impression d'être ferme et infiltrée". El segon pacient presentava "une petite formation nodulaire. La lésion avait évolué en peu de temps pour atteindre rapidement son volume définitif [...] on pouvait observer une petite formation nodulaire de la taille d'un pois, profondément enchâssée dans la derme et l'hypoderme, bien limitée, non adhérente aux plans profonds". Més endavant comentava que alguns dels tumors de Pinkus devien ser, en realitat, fibroadenomes

de les glàndules sudorípares i acabava afirmant que "la variété sudorifère, canaliculaire serait notre siringofibradénome eccrine, tandis que la variété sudoripare, glomérulaire, serait représentée par l'hydradénofibrome décrit par Civatte et Chevalier".

L'entitat descrita per Mascaró fou acceptada en l'àmbit dermatològic i en els anys següents fou associada al seu nom. La revisió bibliogràfica mostra que fou Olmos<sup>12</sup> qui la va anomenar amb aquest epònim per primera vegada l'any 1980; a partir de llavors, nombrosos autors han citat aquest quadre clínic com siringofibroadenoma eccrí de Mascaró o com tumor de Mascaró<sup>1,13-24</sup>.

Una important aportació a la significació del tumor de Mascaró es troba a la tesi doctoral de Rodríguez Díaz<sup>25</sup>. Per a aquest autor, seria una neoplàsia amb diferenciació cap als sectors dèrmics distals i intraepidèrmics del conducte eccrí. Els treballs publicats en els anys següents a la descripció original de Mascaró assenyalaven l'existència de dues varietats diferents. En primer lloc, les lesions tumorals solitàries, que solien ser de tipus verrucós i de distribució preferent en extremitats, que es trobarien incloses en el tipus descrit en el treball original de Mascaró. En segon lloc hi hauria lesions múltiples que s'anomenarien nevus acrosiringis o siringofibroadenomatosis, que apareixen de forma aïllada o dins de quadres sindròmics que cursen amb alteracions de les glàndules eccrines.

Més enllà de les consideracions de detall sobre els diversos tipus clínics i histològics, no hi ha dubte que la contribució de Mascaró permeté determinar una nova entitat clínica que segueix referint-se en llibres de text amb la seva singularitat original<sup>2,3</sup>.

**NOTA:** Aquest capítol es basa en un article publicat a la revista *Annals de Medicina* dins la sèrie *Eponímia Mèdica Catalana* (Annals de Medicina. 2022;105(1):38-41).

### Referències bibliogràfiques

1. Tey HL, Chong WS, Wong SN. Leprosy-associated eccrine syringofibroadenoma of Mascaró. *Clin Exp Dermatol.* 2007;32:533-5.
2. Baran R, de Berker DAR, Holzberg M, Thomas L (eds.). Baran and Dawber's diseases of the nails and their management. 4th ed. New Jersey: John Wiley & Sons; 2012.
3. Braun-Falco O, Plewig G, Wolff HH, Burgdorf WHC. *Dermatology.* Berlin-Heidelberg: Springer; 2012. p. 1502.
4. Fenollosa i Pla V. Reflexions sobre la deshumanització de la medicina i la humanització en l'ensenyament de la medicina. Discurs d'ingrés llegit per l'Acadèmic electe Dr. Vicent Fonollosa i Pla. Barcelona: Reial Acadèmia de Medicina de Catalunya; 2021.
5. Rodríguez-Díaz E, Bravo Piris J, Armijo M. Hiperplasia siringofibroadenomartosa en las neoplasias cutáneas. *Actas Dermosifilogr.* 1998;89:309-14.
6. Mascaró Ballester F. Ocho generaciones médicas de una familia catalana. *An Med Cir.* 1972;52:43-71.
7. Ferrando J. Breve historia de la dermatología catalana. *Med Cut Iber Lat Am.* 2003;31:57-70.
8. Guillén Barona C. Presentación del Dr. D. José María Mascaró Ballester en su ingreso como Académico Honorífico. *An R Acad Med Comunitat Valenciana.* 2013;14:1-4.
9. Mascaró Ballester JM. La pell dels altres. Discurs d'ingrés llegit el 29 de març de 1998. Barcelona: Reial Acadèmia de Medicina de Catalunya; 1998.
10. Mascaró JM. Considérations sur les tumeurs fibroépithéliales: le syringofibroadénome eccrine. *Ann Dermatol Syphiligr.* 1963;90:146-53.
11. Degos R, Hewitt J. Tumeurs fibro-épithéliales pré-malignes de Pinkus et épithélioma basocellulaire. *Ann Dermatol Syphiligr.* 1955;82:124.
12. Olmos L. Siringofibroadenoma eccrino de Mascaró. *Actas Dermo Sifilogr.* 1980;71:73-6.
13. Civatte J, Jeanmougin M, Barrandon Y, Jiménez de Franch A. Siringofibroadenoma eccrino de Mascaró: Discusión de un caso. *Med Cutan Ibero Lat Am.* 1981;9:193-6.

14. Mehregan AH, Marufi M, Medenica M. Eccrine syringofibroadenoma (Mascaro). *J Am Acad Dermatol.* 1985;13:433-6.
15. Anda G, Vignale R, Mowszowicz M, Aguerre S. Siringofibroadenoma ecrino de Mascaró. *Rev Argent Dermatol.* 1989;70:7-11.
16. Hurt MA, Igra-Serfaty H, Stevens CS. Eccrine syringofibroadenoma (Mascaro). An acrosyringeal hamartoma. *Arch Dermatol.* 1990;126(7):945-9.
17. Hara K, Mizuno E, Nitta Y, Ikeya T. Acrosyringeal adenomatosis (eccrine syringofibroadenoma of Mascaro). A case report and review of the literature. *Am J Dermatopathol.* 1992;14(4):328-39.
18. Sueki H, Miller SJ, Dzubow LM, Murphy GF. Eccrine syringofibroadenoma (Mascaro): an ultrastructural study. *J Cutan Pathol.* 1992;19:232-9.
19. Ochonisky S, Wechsler J, Marinho E, Revuz J. Eccrine syringofibroadenomatosis (Mascaro) with mucous involvement. *Arch Dermatol.* 1994;130:933-4.
20. Ishida-Yamamoto A, Iizuka H. Eccrine syringofibroadenoma (Mascaro). An ultrastructural and immunohistochemical study. *Am J Dermatopathol.* 1996;18:207-11.
21. González-Serva A, Pró-Rísquez MA, Oliver M, Caruso MG. Syringofibrocarcinoma versus squamous cell carcinoma involving syringofibroadenoma: Is there a malignant counterpart of Mascaro's syringofibroadenoma? *Am J Dermatopathol.* 1997;19:58-65.
22. Komine M, Hattori N, Tamaki K. Eccrine syringofibroadenoma (Mascaro): An immunohistochemical study. *Am J Dermatopathol.* 2000;22:171-5.
23. Fouilloux B, Perrin C, Dutoit M, Cambazard F. Clear cell syringofibroadenoma (of Mascaro) of the nail. *Br J Dermatol.* 2001;144:625-7.
24. Lowell DL, Salvo NL, Weily WJ, Swiatek M, Sahli H. Multiple eccrine syringofibroadenoma of Mascaro of the lower extremity. *J Am Podiatr Med Assoc.* 2016;106(6):433-8.
25. Rodríguez Díaz E. Contribución al estudio de las modificaciones de las glándulas ecrinas en relación con las neoplasias cutáneas. Tesis doctoral. Salamanca: Universidad de Salamanca; 1997.